STANFORD
JUN
22
1921

Die chirurgische Behandlung der erworbenen Elephantiasis.

Inaugural-Dissertation

zur

Erlangung der Doktorwürde

in der

gesamten Medizin

verfaßt und einer

hohen medizinischen Fakultät

der

Kgl. Bayer. Ludwig-Maximilians-Universität zu München

vorgelegt von

Georg Scherl

Assist.-Arzt Kempten.

MÜNCHEN 1916.

Druck der Kgl. Hofbuchdruckerei Kastner & Callwey, München.

Die chirurgische Behandlung der erworbenen Elephantiasis.

Inaugural-Dissertation

zur

Erlangung der Doktorwürde

in der

gesamten Medizin

verfaßt und einer

hohen medizinischen Fakultät

der

Kgl. Bayer. Ludwig-Maximilians-Universität zu München

vorgelegt von

Georg Scherl

Assist.-Arzt Kempten.

MÜNCHEN 1916.

Druck der Kgl. Hofbuchdruckerei Kastner & Callwey, München.

Gedruckt mit Genehmigung der medizinischen Fakultät
der Universität München.

Referent: Herr Privatdozent Oberarzt Dr. Ach.

Meiner lieben Mutter gewidmet.

Digitized by the Internet Archive
in 2026

https://archive.org/details/IA40153307_0166

Mit dem Namen „Elephantiasis“ bezeichnet man eine von altersher in ihren klinischen Erscheinungen wohlbekannte und beschriebene Erkrankungsform, deren ätiologische Entstehungsweise und Pathogenese aber den Forschern bis zum heutigen Tag noch manches Rätsel stellt.

Einig ist man sich darin, daß von der in den Tropen überaus häufig vorkommenden endemischen Form die in unseren Breiten heimische, viel seltenere sporadische Form zu scheiden sei, und zwar weniger wegen der klinischen Erscheinungen, die sich bei beiden Arten völlig gleichen können, als wegen des ätiologischen Faktors, der ein verschiedener zu sein scheint.

Für die erstere Form wurde seit Mansons Entdeckung die Mikrofilaria sanguinis, ein Nematode, von den meisten Autoren als ursächliches Agens angenommen. Aber schon über die Frage, wie man sich denn eigentlich die Wirkungsweise dieser Fadenwürmer vorstellen solle, entstanden seit langem ausgedehnte Kontroversen, die bis heute noch keine Klärung gefunden haben.

Gewiß mag die Filaria sanguinis in ursächlichem Zusammenhang mit der tropischen Elephantiasis stehen, ob nun in dem Sinne, daß die Embryonen oder die Eier eine mechanische Verstopfung der Lymphgefäße herbeiführen, wie Manson und andere englische Forscher (Le-

wis, Cobbold) annehmen, oder in dem Sinne Lows, der zur lokalen Störung noch eine von außen kommende septische Infektion annimmt, eine Ansicht, der sich auch Cantlie anschließt, immerhin aber bleibt die Theorie einer mikrobiellen Infektion für die exotische Elephantiasis eine Streitfrage, solange nicht, wie Low ganz richtig bemerkt, einmal Gelegenheit zur Autopsie in den ersten Attaken der Filaria-Lymphangitis gegeben ist, die dann mit absoluter Gewißheit das verstopfende Hindernis in den Lymphgefäßen, seien es nun Embryonen oder Eier oder das Muttertier selbst, wie Cantlie meint, aufdecken müßte.

Einen guten Schritt weiter sind wir in der Erkenntnis der Ätiologie der bei uns heimischen Form der Elephantiasis gekommen.

Allgemein ist man der Ansicht, daß bei dieser Erkrankung die Mikrofilaria wohl kaum eine Rolle spielen wird, denn es ist noch nie gelungen, bei einem der Kranken solche im Blute, sei es des Nachts oder Tags zu finden, sondern hier geben ganz unzweifelhaft lokale äußere Momente, deren Wirkungsweise sich allerdings auch noch keineswegs ganz befriedigend erklären läßt, den Anstoß zur Erkrankung.

Die allgemein bekannten klinischen Erscheinungen der Elephantiasis bestehen in ausgebildeten Fällen in einer oft ins Riesige gehenden Schwellung und Volumenszunahme eines Gliedes, meist der unteren Extremitäten, verbunden mit derb fibröser Verdickung der bedeckenden Haut, so daß sie nicht mehr in Falten abhebbar ist,

sich aber oft stark verändert zeigt in Form von wulstigen, mit warzigen Erhebungen bedeckten und mit tiefen Rinnen durchfurchten Gebilden, die gern zu Geschwürs- und Ekzem-, auch Schwielenbildung neigen und für ihren Träger nicht nur ein äußerst unangenehmes und beschwerliches Anhängsel, sondern auch eine stete Gefahr durch von außen eintretende Infektionen darstellen.

Was ist nun der Grund dieser oft kolossalen Schwellung?

Winiwarter drückt das in seiner klassischen Schilderung folgendermaßen aus:

„Die Elephantiasis stellt eine chronisch entzündliche, auf einzelne Körperteile begrenzte Erkrankung dar, die unter den Erscheinungen örtlicher Zirkulationsstörung, besonders in den Lymphgefäßen und Saftkanälen, häufig von akuten Entzündungen ausgehend zur Verdickung der Haut und des Unterhautzellgewebes führt und eine Massenzunahme des ergriffenen Körperteils bedingt."

Die Lymphstauung, verbunden mit ausgedehnter Ektasie der Lymphbahnen, ist also die nächste Ursache für das Auftreten der Schwellung, es muß folglich irgendein unüberwindliches Hindernis der Strombahn eingesetzt sein, das — jedoch nur unter Mitwirkung noch anderer Faktoren — eine derartige Stauung mit Veränderung der Haut und des Unterhautzellgewebes zur Folge hat. Denn die mechanische Behinderung des Saftstromes allein würde, wie die französischen Autoren Carle und Jambon mit Recht bemerken, immer nur ein „lymphatisches Ödem"

des befallenen Gliedes hervorrufen, aber in keinem Falle wirkliche Elephantiasis, deren Wesen ja hauptsächlich in einer fibrösen Entartung der Haut und vermehrter Bindegewebsentwicklung besteht. Nach den genannten Autoren kann nur Lymphstauung im Verein mit einer Entzündung der Lymphbahnen Elephantiasis hervorrufen.

Auch Albrecht bezeichnet in seiner Abhandlung über die Lymphangiektasie die rezidivierende Entzündung im Gebiet der bereits ektasierten Lymphgefäße als die Ursache für das Starrerwerden der Lymphgefäßwände und schreibt ihr als sekundärer Ursache eine wichtige Rolle für die Begünstigung der Stauung zu.

Einmal kann also nun eine von außen auf den Saftstrom behindernd einwirkende Ursache bestehen, zum Beispiel eine durch tiefe, phlegmonöse Narben, hypertrophischen Kallus und andere Knochenveränderungen, ringförmige Ulzera hervorgerufene Kompression des venösen und lymphatischen Systems, Thrombophlebitis nach Entbindungen oder Erkrankungen des Lymphgefäßsystems selbst, Vereiterung von Drüsenpaketen, Tumoren des Beckens, schrumpfende Exsudate der weiblichen Genitalien (Kaposi), welche die Lymphbahnen mit in ihr Bereich ziehen, alle diese Momente werden ein dauerndes Hindernis für den Abfluß der Saftbahnen darstellen und zur Stauung führen müssen.

Soll aber eine richtige Elephantiasis daraus entstehen, so muß zu all dem noch eine chronische Reizwirkung von außen in Form von Ekzemen, häufig rezidivierenden Erysipelen, Fisteln oder

Abszessen kommen, die dann zur Lymphstauung hinzu noch die für Elephantiasis charakteristische Bindegewebsneubildung und Hypertrophie der Haut verursachen; denn, wie Joung nachgewiesen hat, führen die bei der Entzündung aus den Gefäßen exsudierten Leukozyten durch Proliferation zu Bindegewebshyperplasie.

Nach Bolle besteht das Wirksame darin, daß durch die von außen einwirkenden Reize eine vermehrte Blutzufuhr und dadurch eine Anhäufung überschüssigen Ernährungsmaterials zustande kommt, die ihrerseits die vermehrte Gewebsneubildung zur Folge hat; ebenso übt die gestaute, chemisch und morphologisch veränderte Lymphe einen ständigen Reiz auf die Gewebe aus, der zur Wucherung und Neubildung führt.

In den Fällen, in denen die von außen einwirkende Entzündung in Form eine Erysipels oder einer Lymphangitis als einziges ursächliches Moment in Frage kommt, also ohne bereits vorher bestehende Stauungserscheinungen, hat man sich den Vorgang so zu denken, wie er von Bockhardt auch bereits 1883 experimentell erwiesen wurde, daß nämlich durch die wiederholte Einwirkung der Erysipelkokken auf die Haut allmählich eine bleibende und sich immer verstärkende Obstruktion der Lymphgefäße hervorgerufen wird; eine einmalige Einwirkung der Kokken genügt also wohl nicht, denn sonst müßte eine Elephantiasis des Gesichts doch sehr häufig sein, da dieser Körperteil doch am meisten den Invasionen mit Erysipelkokken ausgesetzt ist.

Alle klinischen Berichte stimmen überein in der Angabe über die Häufigkeit von erysipelatösen Attaken im Beginn oder Verlaufe der Elephantiasis, so daß man wohl nicht zweifeln kann, daß ein inniger Zusammenhang zwischen dieser fieberhaft auftretenden Entzündung der Haut und der Elephantiasis bestehen müsse.

Einzelne Autoren nehmen übrigens nicht die Erreger des genuinen Erysipels, sondern mehr eine spezifische Entzündung an. O. Weber spricht von einer rosenartigen, spezifischen Entzündung, die sich in verschiedenen Punkten von dem genuinen Erysipel unterscheide.

Alle die genannten Momente können also für die Entstehung der sporadischen Elephantiasis herangezogen werden, und für alle finden sich auch entsprechende Fälle in der Literatur.

Am häufigsten kehren ja, wie gesagt, die Angaben der Kranken über überstandene Anfälle von Rotlauf wieder, und die von Kuhn, Lenger, Pospelow, Favarger, Bramann, Schmidt und vielen anderen Autoren veröffentlichten Fälle zeigen dieses ursächliche Agens.

Favarger weist darauf hin, daß chronische Stauungszustände im Anschluß an Affektionen des Herzens oder der Nieren wenigstens ein förderndes Moment für die Entstehung der Elephantiasis bilden können und teilt einen solchen ungemein interessanten Fall aus Obersteiermark mit, bei dem sich dann an das chronische Stauungsödem der unteren Extremitäten noch häufige Anfälle von Rotlauf anschlossen.

v. Frisch teilt aus der Klinik von v. Eiselsberg zwei äußerst interessante Fälle mit, in deren einem sich aus dem bei akuter Pleuritis und Endokarditis entstandenen Anasarka Elephantiasis der unteren Extremitäten entwickelte, während in dem anderen Fall das während einer Gravidität aufgetretene Ödem von elephantiastischer Schwellung gefolgt war. Jedenfalls trägt eine Hauptschuld daran der Mangel einer richtigen Hautpflege, der das Auftreten von Entzündungen in der befallenen Extremität und damit die weitere Ausbildung der Erkrankung begünstigen muß; wenigstens sah v. Frisch unter 9 Fällen nur 1 mal in der Klinik einen Rotlauf auftreten, ein Umstand, der die große Wichtigkeit einer peinlichen Hautpflege für Elephantiasis beweist.

Riedel hat darauf hingewiesen, welche unheilvollen Folgen die so beliebte Leistendrüsenexstirpation für den Patienten haben kann. Er hat in 2 Fällen so traurige Resultate gesehen, daß er den Rat gibt, unter keinen Umständen eine Totalexstirpation vorzunehmen, wenn es sich nicht um sicher tuberkulöse Affektionen oder um Karzinommetastasen handelt; einfach eitrige Bubonen, die ja auch namentlich gern nach Ulcus molle, Balanitis oder Infiltrationen an den unteren Extremitäten entstehen, können keine Indikation für totale Entfernung der Leistendrüsen abgeben.

Achselhöhlendrüsentuberkulose operiert Riedel immer; denn es stehen in diesem Fall immer noch die die Vena cephalica umgebenden Lymphgefäße offen.

Die überaus wichtige Stellung der Lymphdrüsen in der Lymphbahn hat Sack überzeugend nachgewiesen in einem Fall, in dem nach tuberkulöser Vereiterung einer großen Zahl von Lymphdrüsen sich eine allgemeine lymphatische Plethora einstellte. Nach seinen Darlegungen kann nach Ausschaltung der oberflächlichen Lymphdrüsen die Stauungslymphe auch nicht mehr durch die oberflächlichen Venen zurückfließen, da diese meist schon durch von außen einwirkende Entzündungen thrombophlebitisch verändert sind, andererseits nimmt die Hemmung des Saftabflusses den Lymphdrüsen die Fähigkeit, eingedrungene Eitererreger wegzuspülen, so daß diese letzteren am Orte ihres Eindringens eine ungehinderte Wirkung entfalten können.

Negroni und Zoppi teilen einen Fall mit, bei dem nach narbiger Ausheilung verkäster tuberkulöser Lymphdrüsen eine Elephantiasis lymphorrhagica des Penis und Scrotums entstanden ist, und geben als mittelbare Folgen der Ausschaltung der Drüsen an: umschriebene Lymphangiektasien, Lymphorrhagien und Elephantiasis, als unmittelbare eine Dilatation des ganzen Lymphgefäßnetzes und seröse Durchtränkung des Gewebes.

Brigotte veröffentlichte einen Fall, wo die Krankheit durch stark retrahierte Narben alter tuberkulöser Abszesse hervorgerufen war.

Leistendrüsentuberkulose spielte auch in dem Fall von Dujarisier und Laroche eine Rolle, Syphilis war die Ursache in dem von Epstein mitgeteilten Fall.

Ein ungemein häufig mit Elephantiasis cruris verbundenes und dasselbe komplizierendes Leiden ist das Ulcus cruris, auch Trauma scheint in einzelnen Fällen ätiologisch eine Rolle zu spielen; so teilt Rydygier einen Fall mit, bei dem nach Überfahrenwerden an beiden Unterschenkeln sich eine Elephantiasis ausbildete.

Vereinzelte Fälle zeigen in ihrer Anamnese keine Spur einer überstandenen Entzündung, die Schwellung trat spontan ein, und erst im Laufe der Krankheit kann sich Rotlauf anschließen, wie das in einem später mitgeteilten Fall der Chirurgischen Klinik München war.

Vielleicht trifft hauptsächlich in solchen Fällen das zu, was Favarger für die meisten Fälle von Elephantiasis annimmt, daß nämlich eine individuelle Disposition zur Neubildung von Bindegewebe, zu adhäsiven Entzündungen und Schwielenbildung vorhanden sein müsse.

Eine systematisch geordnete Einteilung der Elephantiasis nach pathologisch-anatomischen Gesichtspunkten wird erschwert durch die von den Autoren seit langem mit einer gewissen Willkür vorgenommenen Zusammenfassung der verschiedensten Krankheitsbilder unter dem gemeinsamen Namen der Elephantiasis.

In vorliegendem hat die bei uns am meisten vorkommende erworbene, echte Elephantiasis Berücksichtigung gefunden, und es ist durchaus dem Vorschlage Draudts zuzustimmen, der die Fälle der sog. Elephantiasis neuromatosa oder Lappenelephantiasis, ebenso wie die zirkumskripten Lymphangiome und Lymphadeno-

celen und die Elephantiasis congenita als nicht dem typischen Krankheitsbild zugehörig ausgeschaltet wissen will.

Letztere Form, die ja in gewissen Fällen ganz der erworbenen gleichen kann, wird von den Autoren auf schnürende Amnionstränge zurückgeführt, sie entsprechen oft der von Virchow als Elephantiasis teleangiectodes beschriebenen Form. Fieschi spricht den Amnionsträngen nur im Anfang eine wirksame Rolle zu, später entwickle sich die Elephantiasis selbständig weiter.

Moncorvo führt die Elephantiasis congenita auf eine während des Intrauterinlebens zustande gekommene Infektion der Lymphkanäle mit Streptokokken zurück.

Einen interessanten Fall teils Bramann mit, bei dem die angeborenen multiplen Hautfibrome im 12. Lebensjahre plötzlich bis zu kolossalen Dimensionen zu wachsen anfingen, was eine partielle Exstirpation nötig machte.

Der Sitz der elephantiastischen Erkrankung ist bei der sporadischen Form in weitaus den meisten Fällen eine oder beide Extremitäten, in zweiter Linie erst die äußeren Genitalien, und in vereinzelten Fällen sind Erkrankungen des Kopfes (Saar), der weiblichen Brust Bogoljubow) und der Bauchhaut.

Die Therapie hat erst in neuerer Zeit, gestützt auf bessere Kenntnisse der Pathogenese und Ätiologie begonnen, neuartige, mit begründeter Hoffnung auf Dauerheilung verbundene Verfahren anzugeben, die aber nicht etwa die seit alters geübte symptomatische Behandlung verdrängen, sondern

nur im Verein mit ihr eine richtig geleitete, zielbewußte Therapie darstellen sollen.

Wenn wir uns zunächst der Behandlung der Extremitätenelephantiasis zuwenden, so zeigt uns ein Rückblick in vergangene Zeiten, daß die interne Therapie eine ganz untergeordnete und wohl nur unterstützende Rolle gespielt hat.

Innere Mittel, wie Chinin, Quecksilber, Arsenik, Atoxyl usw., haben sich nie als recht zuverlässig erwiesen; dagegen konnte man von der lokalen symptomatischen Therapie manch gute Erfolge, allerdings nie Dauerheilungen sehen. Es würde zu weit führen, wollte man alle therapeutischen Maßnahmen, die von jeher empfohlen und angewandt wurden, einer Besprechung unterziehen, es soll nur auf das Wichtigste kurz hingewiesen werden.

Man war von Anfang an bestrebt, die gestaute Gewebsflüssigkeit zum Abfließen oder zur Resorption zu bringen und sorgte neben Bettruhe vor allem für methodische Kompression durch Bindenwicklung, oft verbunden mit vertikaler Elevation; die Wirkung war oft eine ungemein günstige. Massage fand schon seit den ältesten Zeiten Verwendung, ist auch heute wieder ein gern angewandtes Mittel (Moncorvo). Elektrizität und feuchte Wärme, Duschen, feuchte Kompressen fanden ebenso ihre Anhänger wie Salben, Pflaster und Aderlässe.

William Elder und Edwin Mathew wollen einen glänzenden Erfolg in einem Falle von chronischer Elephantiasis einzig durch Massage, Elek-

trizität, Lichtbäder und Bettruhe erzielt haben. Lenger empfichlt Hochlagerung und Kompression, und zwar über einem Verband mit alkoholischer Pottasche.

Bei nicht hochgradig entwickelten Fällen mögen all die vorgenannten Methoden oft gute Dienste getan haben, da man wohl eine Hemmung der Weiterentwicklung von ihrer Anwendung erwarten konnte, doch da für gewöhnlich doch nur vollentwickelte Fälle zur Behandlung zu kommen pflegen, so sah man sich in der Wirkungsweise dieser Therapie bald genug getäuscht, ebenso auch in der Anwendung etwas eingreifenderer Verfahren, wie Ligatur und Exzision von varikösen Venen, Injektion von Liquor ferri sesquichlorati in die Venen, von Jodtinktur (Simon, Mikulicz), Kochsalzlösung (Bryk), Alkohol (Schwalbe), 10proz. Jodoformöl (Külz) in das Gewebe. Propelow erzielte bedeutende Abschwellung nach 10 Injektionen von je 0,05 Calomel innerhalb $3^1/_2$ Monaten.

Dubruel hat in neuerer Zeit von der Injektion von Antistreptokokkenserum, besonders aber von der innerlichen Darreichung von Liquor ferri sesquichlorati in 60—70 Tropfen pro die gute Erfolge gesehen; doch Draudt bemerkt mit Recht, man könne nie wissen, wieviel des Erfolges man bei derartiger Behandlungsweise auf das Konto der immer als notwendig geforderten Hochlagerung und elastischen Einwicklung setzen müsse.

Ausgehend von dem Gedanken, daß eine Sperrung des arteriellen Blutzuflusses einen Rückgang der elephantiastischen Schwellung zur

Folge haben müßte, kam Canochan auf die Idee, den Hauptarterienstamm in der Kontinuität zu unterbinden; er führte diese Operation 1858 an der Arteria femoralis aus und fand bald eifrige Verfechter und Nachahmer, die die Tibialis antica, Iliaca externa und Brachialis unterbanden.

Der anfänglich überschwenglichen Begeisterung folgte aber bald die Ernüchterung, als man sich von der nicht geringen Gefährlichkeit dieser Operation überzeugen mußte; die Gefahr der Gangrän war zu groß, und tatsächlich trat nach der Statistik von Esmarch und Kuhlenkampff 3mal in 79 Fällen dieses Resultat ein. Der Augenblickserfolg äußerte sich augenscheinlich in bedeutender Abnahme der Schwellung; dagegen war die Dauerheilung auch nicht glänzend, denn nach den obengenannten Autoren konnte man nur 8 von 77 als dauernd geheilt betrachten.

Ein anderer Nachteil dieser Operation war auch die Erzeugung von oft ausgebreiteten Kollateralen und demgemäß eine Vergrößerung der Lymphbildung.

Pinnoch und Küster sahen bei Elephantiasis beider Beine bedeutende Besserung nach Ligatur der Femoralis einer Seite.

Vermieden wurde die Gefahr der Gangrän später durch die viel harmlosere und in ihrem Effekt gleiche „intermittierende Digital- oder Instrumentalkompression" nach Vanzetti und Wernher.

Lisfrank nahm zur Entlastung der geschwellten Extremität tiefe Skarifikationen vor, die, unter strengster Asepsis ausgeführt, auch von

Esmarch empfohlen wurden und oft bedeutende Erleichterung und anhaltende Besserung brachten.

Das war schon der Weg zur direkten Inangriffnahme des erkrankten Gewebes.

Noch radikaler ging Diefenbach vor, der die oft ganz zirkumskripten Geschwulstmassen durch Exzision entfernte oder auch aus dem diffus geschwellten Gewebe größere Partien in Form von Streifen oder Keilen entfernte und die oft ausgedehnte Wundfläche sofort durch die Naht verschloß; dabei machte er die auffällige Wahrnehmung, daß die operativ gesetzten Wunden bei Elephantiasis trotz der großen Schwierigkeit eine gute Asepsis zu wahren, meist per primam verheilen, eine Beobachtung, die auch in neuerer Zeit von allen Seiten bestätigt wird, und deren Ursache Schmidt hauptsächlich darin sieht, daß während der Operation eingebrachte Keime durch den reichlichen Lymphabfluß einfach weggeschwemmt werden.

Mikulicz nahm diese Behandlungsmethode wieder auf und erzielte damit günstige Rusultate.

Schmidt, der ausführlichen Bericht gibt über die in der Klinik von Mikulicz operierten Fälle, rühmt neben der verhältnismäßig einfachen Technik die immer reaktionslos verlaufende Heilung und vor allem die Dauerwirkung des Eingriffs; allerdings gibt er an, daß nur bei einer Patientin eine persönliche Vorstellung und Nachuntersuchung möglich war, während er sich bei den drei anderen Operierten zum Teil auf briefliche Mitteilung stützen müsse, zum Teil ganz ohne weitere Nachricht sei.

Das von Mikulicz bevorzugte Verfahren besteht in „massigen Keilexzisionen in der Längsrichtung der Extremität".

Den Gang der Operation gibt Schmidt kurz folgendermaßen an:

„Ein wetzsteinförmiger Hautschnitt (25 cm lang, größte Breite 15 cm) nimmt soviel von dem hypertrophischen Gewebe, als sich ohne allugroße Spannung der wieder zu vereinigenden Hauträndер entfernen läßt. Unter sofortigem Fassen aller Gefäße wird der Schnitt keilförmig bis an die Faszie, Muskulatur oder auch bis an den Knochen derart vertieft, daß die umschnittene Hautstelle die Basis des Keiles bildet. Abfließen reichlicher, klarer Lymphe. Nach Überspülung der Wunde mit Kochsalzwasser einige tiefe Katgutentspannungsnähte, sofort völlig abschließende Hautnaht mit Draht. Trockener Verband, Ruhigstellung des Beines, Erhöhung des Bettfußendes."

Die Blutung gibt Schmidt im Gegensatz zu anderen Autoren als mäßig an, so daß er die Anwendung Esmarchscher Blutleere als überflüssig bezeichnet. (v. Bramann beschränkte in seinem Fall durch perkutane Umstechung der zu exstirpierenden Partien die Blutung auf ein Minimum.)

Als einzige Kontraindikation kennt Schmidt erysipelatöse Prozesse und Rhagaden der Haut, die vorher durch Bäder und Salbenverbände zur Heilung gebracht werden müssen. Vier in dieser Weise operierte Patienten konnten zum Teil erheblich gebessert mit Gummibinden, die sie stets zu tragen haben, entlassen werden.

Ein besonderer Vorteil der Methode besteht nach Schmidt darin, daß neben dem sofortigen Nachlassen der Schmerzen nach der Exzision noch eine bedeutende nachträgliche Abschwellung statthat, die eine ganz beträchtliche Volumsverminderung der Extremität zur Folge hat.

Die Methode Mikulicz' hat in Kusnezow einen begeisterten Anhänger gefunden, der auch durch multiple keilförmige Exzisionen aus den Weichteilen gute Erfolge erzielte, die er darauf zurückführt, daß neben der durch die Exzision erzielten Volumsverminderung die Entstehung von Lymphstase verhindert wird, und zwar, wie er meint, durch die tiefen Narben, die eine „Barriere für die weitere Verbreitung der Elephantiasisdegeneration darstellen".

Rosanow sucht die Wirkung der tiefen Narben dahin zu deuten, daß sie vielleicht eine Barriere für das zuströmende Blut darstellen oder daß durch den Druck der straffen Hautnarbe die Lymphe herausgepreßt wird.

Auch Kaposi erzielte bei sehr schwerer Elephantiasis cruris sehr guten Erfolg dadurch, daß er zuerst durch Hochlagerung und Bindenwicklung eine leichte Abschwellung des Beins herbeiführte und dann in drei Sitzungen umfangreiche Gewebspartien durch Exzision entfernte.

Kuhn entfernte bei enormer Elephantiasis des Beines in zwei Sitzungen an 4,2 kg der Geschwulstmasse, v. Bramann gar einmal 70 Pfd. im Verlaufe von zwei Jahren; in beiden Fällen trat bedeutende Besserung ein, das Bein wurde wieder nahezu funktionsfähig.

v. Eiselsberg legt großen Wert darauf, zuerst durch eine vorbereitende Behandlung die nachfolgende Operation zu erleichtern.

v. Frisch beschreibt das in der Klinik von v. Eiselsberg geübte Verfahren, bei dem nach Ausheilung vorhandener Krusten und Ekzeme zunächst durch elastische Einwicklungen mit Gummibinde, die Wochen hindurch täglich für 1—2 Stunden vorgenommen werden, eine bedeutende Volumsverminderung erzielt wird, so daß die Haut des nun weich und schlaff gewordenen Gewebes sich leicht in Falten abheben und durch Exzision in großen Stücken entfernen läßt.

In 5 Fällen erzielte man so bedeutende und anhaltende Besserung. Doch auch Mißerfolge blieben nicht aus; so sahen Tietze und Gottstein nach der Methode von Kaposi schwere Rezidive.

Ein wenig eingreifendes Verfahren besonders für die exotische Form der Elephantiasis gibt Castellani (Ceylon) an. Er sucht auch durch wochenlange Bettruhe, Hochlagerung, verbunden mit Bindenwicklung und Massage, ein Weicherwerden der elephantiastischen Teile herbeizuführen; ist das eingetreten, so spritzt er 2 ccm Fibrolysin unter streng aseptischen Kautelen in verschiedene Partien des erkrankten Gewebes. Diese Injektionen werden mit einer Pause von einer Woche an 30 aufeinander folgenden Tagen oder immer am zweiten Tag vorgenommen, zwei oder drei Monate lang. Nach jeder Injektion empfiehlt Castellani sterilen Verband und Hochlagerung der Extremität in fest bandagiertem Zustande;

nach Beendigung der Injektionskur darf der Kranke mit elastischem Strumpfe aufstehen, muß aber immer noch eine Stunde des Tages mit umwickelter Kautschukbinde zu Bett liegen. Tritt daraufhin beim Stehen noch Vergrößerung ein, so besteht diese nach Castellani nur in einem rasch zurückgehenden Ödem.

Castellanis mitgeteilte Erfolge sind glänzend zu nennen; ein Zurückgehen der Geschwulst um die Hälfte und darüber, so daß er die nun überflüssige Haut in Form von langen elliptischen Streifen entfernen kann.

Goebel vertritt warm die Methode von Castellani. In einem in der Chirurgischen Klinik München in der angegebenen Weise behandelten und weiter unten ausführlich besprochenen Fall traten stets nach den Fibrolysin-Injektionen, die anfangs täglich gemacht wurden, Fieber, Frostgefühl und starke Kopf- und Gelenkschmerzen auf. Eine Erweichung des Geschwulstgewebes konnte an der Injektionsstelle konstatiert werden, doch ging die Abnahme der Schwellung über einen gewissen Grad nicht hinaus, so daß man von der Anwendung dieses Verfahrens keinen besonderen Erfolg sah. Vielleicht läßt sich daraus der Schluß ziehen, daß Castellanis Methode doch mehr für die filarielle Form der Elephantiasis sich eignet.

Einen neuen Weg für den Abfluß der angestauten Lymphe wies W. M. Sampson Handley durch seine 1908 angegebene Lymphangioplastik,

Er ging ursprünglich von der Idee aus, dem nach Exstirpation von Lymphdrüsen nach Mammakarzinom in der oberen Extremität angestauten Gewebssaft neue Abflußbahnen zu schaffen, und erreichte dies in mehreren Fällen durch in die Haut eingelegte lange und dicke Fäden von Seide oder Silkworm, die wie ein Docht wirkten und so das Ödem in kurzer Zeit zum Verschwinden brachten.

Eine Lymphangioplastik, angewandt bei einem Fall von sporadischer Elephantiasis des Beines brachte Handley nach anfänglich rascher Abschwellung ein Rezidiv, und auch von anderen Seiten (Goebel) wurden Mitteilungen über schwere Mißerfolge gemacht, so daß Draudt, der die Handleysche Methode eingehend geprüft und weiter ausgebaut hat, die Erfahrung ausspricht, die Handleysche Lymphangioplastik oder wie er das Verfahren nennt, „kapilläre Fadendrainage“ sei nur in ganz bestimmten Fällen der sporadischen Elephantiasis anwendbar, nämlich da, wo es sich tatsächlich um hochgradige Saftstauung handle, so daß die eingelegten Fäden auch wirklich als Saftleiter wirken können, während alle Fälle, die auf dem Boden alter Ulkusnarben und Varizen entstanden sind und zu mehr fibröser Induration des Gewebes neigen, nicht geeignet sind für die Fadendrainage; im übrigen betrachtet Draudt die Operation nur als vorbereitenden Eingriff für die später notwendig werdenden Exzisionen aus der schlaffen und in Falten abhebbaren Haut.

Das von Draudt mitgeteilte, in der Königsberger Klinik in mehreren Fällen angewandte und wenig eingreifende Verfahren besteht im wesentlichen darin, daß er durch eine quere Inzision oberhalb des Ligamentum Pouparti die Enden von 12 langen, dicken, in physiol. Kochsalzlösung ausgekochten Seidenfäden legt und sie dort extraperitoneal fixiert, dann mit einer langen Öhrsonde oder Kornzange von einer in entsprechender Entfernung in der Längsrichtung des Beines angebrachten zweiten Inzision die Haut unterminiert und die Fäden herunterholt, sodann von drei entsprechend tiefer gelegten Einschnitten aus die in drei Partien geteilten Seidenfäden wieder subkutan nach unten zieht, und so fort, bis das Bein bis zum Fußgelenk von einem Netz von Fäden umgeben wird, die nun die Rolle der Lymphgefäße übernehmen und den Gewebssaft in den neu geschaffenen Bahnen ableiten; einzelne Fäden legt Draudt auch subfaszial.

Die Erfahrungen, die Draudt in 3 bisher so behandelten Fällen machte, sind äußerst günstig, indem nicht nur die Inzisionen selbst durch den Abfluß reichlicher Lymphe ein rasches Abschwellen des Gliedes zur Folge haben, sondern auch noch durch Hochlagerung ein nachträgliches bedeutendes Abnehmen der Schwellung eintritt, so daß im Anfang jeden Tag ein neuer Verband notwendig wird, da der alte zu weit und lose wird.

Draudt gibt folgende Maße bei einem Fall an:

	vor d. Operat.:	14 Tage nach der Operation:
Oberschenkel:		
oberes Drittel	66 cm	57 cm
unteres Drittel	70 „	48 „
Unterschenkel:		
oberes Drittel	77 „	42 „
unteres Drittel	65 „	35 „

Wie Draudt ausdrücklich bemerkt, ist es nach dieser vorbereitenden Operation erst noch notwendig, die jetzt entstandenen mächtigen Hautlappen zu exzidieren, so daß eine der Norm oft ganz nahekommende Form des Beines erreicht werden kann.

Gute Erfolge berichten u. a. Schoemaker, der nach erfolgloser Anwendung aller anderen Behandlungsmethoden durch die Fadendrainage bei einer Patientin eine Umfangsverminderung des Beines um ein Drittel erzielte.

Rydygier teilt zwei durch Lymphangioplastik gebesserte Fälle von Elephantiasis nach Trauma mit.

Goebel sah, wie schon erwähnt, von der Anwendung der Fadendrainage nur Mißerfolge; bei dem einen Fall von Elephantiasis cruris nach Ekzema plantae mag wohl die Schuld an dem Mißlingen an dem Fehlen obenerwähnter von Draudt hervorgehobener Bedingungen liegen; von den in zwei Sitzungen eingelegten 15 Seidenfäden wurden 4 nach anfänglicher Einheilung aus einer Oberschenkelnarbe wieder ausgestoßen, das Endrusultat war eine nur ganz unbedeutende Umfangsabnahme, die schon vor der Operation durch Hochlagerung erzielt worden war.

Auch in einem zweiten Fall akuterer Elephantiasis war kein Erfolg zu verzeichnen, und in einem Fall von Mammakarzinom erzielte er durch das Einlegen einer Anzahl von Fäden von der Hand bis zur Mohrenheimschen Grube ein vollkommen negatives Resultat.

Auch Laméris erhofft bei Elephantiasis der unteren Extremitäten von der Handleyschen Lymphableitungsmethode keine Heilung, da bei 2 Fällen nach 2 Jahren ein Rezidiv im früheren Umfang aufgetreten war.

In dem weiter unten mitgeteilten Fall aus der Münchner Chirurgischen Klinik wurde die Fadendrainage in Kombination mit der noch zu besprechenden Methode von Lanz angewandt, aber das Endresultat war ebenfalls nicht glänzend.

Einen völlig neuen Weg zur Behandlung der Lymphstase zeigte Lanz in Amsterdam 1911.

Ausgehend von dem Gedanken, daß die Lymphstauung sich beheben lassen müsse, wenn es gelänge, dem Gewebssaft neue Bahnen zu eröffnen, suchte er eine Verbindung herzustellen zwischen den oberflächlich subkutan verlaufenden Lymphgefäßen und dem tiefen intramuskulären, subperiostalen und ostalen Lymphgefäßnetz. Die hindernde Barriere bildet die für Lymphe undurchlässige, derbe Fascia lata des Oberschenkels. Er stellt also die „Lymphanastomose“ auf folgende Weise her:

Durch einen an der Vorder- und Außenseite in der ganzen Länge des Oberschenkels geführten Schnitt durchtrennt er Haut und Unterhautzellgewebe, so daß die Fascia lata vorliegt; diese

wird gespalten und dann am hinteren Rande des Vastus externus bis auf den Knochen eingedrungen, dieser nach Zurückhebelung des Periosts an drei Stellen mit der Doyenschen Fräse eröffnet; in die nun offen liegende Markhöhle werden drei aus der Faszie geschnittene Streifen hineingedreht, die Inzision der Faszie durch fortlaufende Naht geschlossen, zum Schluß noch multiple kleine Öffnungen in die Faszie geschnitten. Hautnaht.

Entlang der in den Knochen geleiteten Faszienstreifen soll sich nun ein Lymphkollateralkreislauf entwickeln zwischen Haut und Knochensystem, und die kleinen Öffnungen sollen eine Verbindung mit dem Muskel-Lymphgefäßnetz unterhalten.

Lanz gibt nun selbst zu, daß die von ihm angenommene Lymphzirkulation im Knochenmark gering sei; tatsächlich hat auch Cordua einen ganz guten Erfolg erzielt ohne Eröffnung der Knochenmarkshöhle; so bleibt also, wenn man nicht, wie Lanz selbst bemerkt, die in ganzer Länge des Oberschenkels liegende Seidennaht als eine Fasziendrainage im Sinne Handleys auffassen will, nur die Lymphanastomose zwischen Haut und Muskelsystem.

Ob nun die in die Faszie geschnittenen multiplen Öffnungen diesen Zweck voll und ganz erfüllen, scheint nach den Mitteilungen von E. Kondoléon (Athen) fast zweifelhaft.

Dieser Autor konnte sich bei seinen Fällen, in denen er durch Spaltung der Faszie oder Exzision kleiner Stücke aus derselben das Hindernis beseitigen wollte, bei der infolge Rezidivs not-

wendig gewordenen Nachoperation überzeugen, daß an den entsprechenden Stellen immer ein Ersatz durch Bindegewebe eingetreten war, der das Rezidiv verschuldete.

Lanz hat übrigens mit der bisher einmal angewandten Methode einen vollen Erfolg erzielt: Der operierte Patient ließ bei der nach drei Jahren vorgenommenen Nachuntersuchung ein ganz befriedigendes Resultat erkennen, er kann seinem Berufe wieder nachgehen.

In der Münchner Chirurgischen Klinik wurde bisher ein Fall von Elephantiasis nach der von Lanz angegebenen Methode, verbunden mit kapillärer Fadendrainage, operiert. Obwohl im Anfange eine bedeutende Besserung zu bemerken war, ergab die nach einem Jahre vorgenommene Nachuntersuchung ein Fortbestehen der elephantiastischen Schwellung im früheren Grade.

Es möge hier die ausführliche Krankengeschichte der Patientin folgen:

Die 20jährige Patientin K. B. hat mit 5 Jahren Masern durchgemacht — ohne Nachkrankheiten, mit 11 Jahren eine Lungenentzündung links, Seither war sie nicht mehr krank bis vor 4 Jahren.

Vor 4 Jahren trat plötzlich ohne äußere Veranlassung eine Schwellung am rechten Knie auf; sie hielt das für eine Folge von Übermüdung; Fieber und Entzündungserscheinungen bestanden nicht. Verdauungsbeschwerden, Genuß von rohem Fleisch gingen nicht voraus. Es bestand nur 14 Tage vorher große Ermüdung, geringer Appetit, öfters allgemeines Hitzegefühl und leichtes Frösteln, kein Erbrechen, keine Schmerzen

beim Atmen, keine Augenbeschwerden. Die Schwellung ging damals bei Hochlagerung nicht zurück. Einige Tage später schwoll auch die Knöchelgegend, dann nach ca. 8 Tagen das ganze Bein an.

Der Arzt verordnete Bettruhe und sagte, eine Vene sei verstopft. Nach 3 Wochen war das Bein wieder abgeschwollen, ganz bildete sich die Geschwulst nicht zurück.

Als sie wieder aufgestanden war, bildete sich im Laufe eines halben Tages die Schwellung zu früherer Größe aus; von Jahr zu Jahr nahm der Umfang um ca. 12 cm zu. Vor einem Jahr Rotlauf am Bein. Anfangs wurde sie mit Leimverbänden behandelt (ohne Erfolg). Nach dem Rotlauf keine Verschlimmerung.

Im Februar 1911 kam sie in die Innere Abteilung des Krankenhaus. München. Hier wurden Einwicklungen gemacht, auch ohne Erfolg. Im Bett geht die Schwellung immer etwas zurück. Ab Mai 1911 arbeitete sie wieder bis 9. Juni. Während dieser Zeit starke Schmerzen an der Fußsohle und am Fußgelenk. Patientin ermüdete schnell. Seit einigen Tagen leichte Schwellung in der linken Knöchelgegend. Sie schreibt das der übermäßigen Belastung des Beines zu, da sie nur auf dem linken Bein steht.

Menses seit dem 19. Jahre, unregelmäßig, ohne Beschwerden.

Vater ist an einem Schlaganfall gestorben; Mutter und vier Geschwister gesund. Zwei Geschwister als kleine Kinder gestorben. Seit dem

3. Partus hat die Mutter geschwollene Füße, beim Liegen geht die Schwellung zurück.

Befund (16. VI. 1911): Mittelgroßes, mittelkräftiges, mäßig ernährtes Mädchen.

Haut von gehöriger Farbe und gutem Turgor, keine Exantheme oder Narben. Lymphdrüsen ohne Besonderheiten.

Thorax gehörig breit, symmetrisch, hebt sich bei der Atmung gut und gleichmäßig.

Lungen: Grenzen an normaler Stelle, gut verschieblich; über korrespondierenden Partien gleicher Schall. Auskultation ergibt reines Vesikuläratmen.

Herz: Grenzen normal; Töne rein; Aktion regelmäßig (84).

Puls regelmäßig, gleichmäßig, mäßig gefüllt.

Abdomen: Weder vorgetrieben noch eingezogen, ohne abnorme Resistenz oder Druckempfindlichkeit.

Leber und Milz ohne Befund.

Nervensystem: Pupillenreflex: Licht und Konvergenz positiv; Bauchdeckenreflex positiv; Patellarreflex positiv; Periost-, Sehnenreflex am Vorderarm positiv.

Extremitäten: Das rechte Bein ist stark wulstig verdickt und zeigt keine normalen Konturen mehr. Beweglichkeit uneingeschränkt, nur beim Beugen im Kniegelenk noch Behinderung durch die Wülste. Das Bein fühlt sich derb sklerotisch an. Die derbe Einlagerung liegt unter der Cutis, die Haut ist über derselben nicht verschieblich. Es besteht nur im Bereich der Vena saphena oben leichte Druckempfindlichkeit. Mus-

kulatur nicht nachweislich vermindert; keine abnormen Knochenbildungen.

19. VI. 11. Status idem.

25. VI. Seit 21. VI. ist die Extremität hochgelagert und mit einer Idealbinde gewickelt. Die Schwellung hat abgenommen.

3. VII. Behandlung mit Fibrolysininjektionen (täglich 1 Ampulle) in das Unterhautzellgewebe, von unten nach oben steigend.

7. VII. Heute plötzliches Fieber und Frost, reißende Schmerzen im linken Arm und Bein, besonders im linken Handgelenk; die Stelle, an der die Injektion gemacht wurde, ist reaktionslos und weicher als früher. Aspirin.

10. VII. Fieber und Schmerzen abgeklungen.

14. VII. Am 13. erneute Injektion, am 14. wieder Fieber, Glieder- und Kopfschmerzen ohne entzündliche Erscheinungen am Bein.

16. VII. Nach Aspirin ist das Fieber abgeklungen. Keine Kopfschmerzen. Subjekt. Wohlbefinden. Die Partien in der Injektionswunde sind weicher geworden.

24. VII. Auf Fibrolysin reagiert Patientin stets mit Kopfschmerzen und etwas Fieber; geringe Dosen werden besser vertragen.

31. VII. Es wird nun jeden 2. Tag injiziert. Seither werden die Injektionen vertragen. Die unteren Partien des Unterschenkels, an denen die Injektionen gemacht wurden, haben bedeutend abgenommen.

7. VIII. Seit ca. 3 Wochen ist keine Abnahme mehr zu bemerken.

Maße (10. VI.):

Unterschenkel:

5	cm	oberhalb	d.	Mall. int.	25,5 cm
10	„	„	„	„	31,5 „
15	„	„	„	„	35,5 „
20	„	„	„	„	39,5 „
25	„	„	„	„	40,4 „
32	„	„	„	„	34,0 „

Oberschenkel:

5	cm	oberh.	d.	Randes	d.	Patella	48,0 cm
10	„	„	„	„	„	„	51,0 „
15	„	„	„	„	„	„	55,0 „
20	„	„	„	„	„	„	55,0 „
25	„	„	„	„	„	„	57,0 „
30	„	„	„	„	„	„	56,5 „

12. VIII. Operation nach Lanz-Draudt in Äther-Chloroformnarkose (Dr. Ach): Schnitt in der Mitte des Oberschenkels vorn und etwas nach außen durch die derbe Haut, Unterhautzellgewebe; Freipräparieren eines Faszienlappens aus der Fascia lata, ca. 10 cm lang und 5 cm breit (Faszie sehr derb!), peripher Durchgehen durch den Vastus lateralis bis auf den Knochen; Knochen spröde und trocken. Aufmeisseln desselben bis zum Mark, Faszienlappen wird hineingedreht und in die Markhöhle hineingestopft. Befestigung des Lappens durch einige Katgutnähte; Zusammenziehen der Muskeln, dann Vereinigen der Haut über der Wunde. Am Unterschenkel im oberen Drittel außen Durchgehen durch die Haut, Aufschneiden der Faszie (sehr derb!), Fadendrainage durch Katgutnähte. Naht der Haut.

20. VIII. Wunde per primam verheilt. Keine Schmerzen.

29. VIII. Ober- und Unterschenkel sind bedeutend abgeschwellt und weicher.

19. IX. Patientin fiel heute im Saale zu Boden und konnte nicht mehr aufstehen; der rechte Oberschenkel im unteren Drittel gebrochen. Extensionsverband.

6. XI. Zugverband entfernt; Bruch fest. Die Umfangsmaße haben gegen früher abgenommen. Maße rechts:

Unterschenkel:

5	cm	oberhalb	d.	Mall. int.	25,0 cm
10	„	„	„	„	29,0 „
15	„	„	„	„	34,5 „
20	„	„	„	„	36,5 „
25	„	„	„	„	37,0 „
32	„	„	„	„	37,5 „

Oberschenkel:

5	cm	oberh.	d.	Randes	d.	Patella	50,5 cm
10	„	„	„	„	„	„	54,0 „
15	„	„	„	„	„	„	57,0 „
20	„	„	„	„	„	„	59,5 „
25	„	„	„	„	„	„	60,0 „
32	„	„	„	„	„	„	58,0 „

12. XI. Patientin verläßt das Bett und geht mit Krücken im Zimmer umher. Sie geht damit leidlich, doch klagt sie über Schmerzen im linken Fußgewölbe.

26. XI. Patientin geht nur mit einem Stock; Schmerzen im linken Fuß und in der Wade. Die Gegend des Naviculare ist durckempfindlich; leichte Senkung des Fußgewölbes.

4. XII. Beim Gehen schwillt das Bein etwas an; Einlage für die Schuhe.

5. XII. Maße:

Unterschenkel:		Oberschenkel:	
5 cm	25,0 cm	5 cm	49,0 cm
10 „	30,5 „	10 „	55,0 „
15 „	35,5 „	15 „	58,0 „
20 „	38,5 „	20 „	60,0 „
25 „	40,0 „	25 „	62,0 „
32 „	36,5 „	32 „	60,5 „

Am 6. XII. verläßt Patientin die Klinik, ohne arbeitsfähig zu sein.

Die von mir am 24. September 1913 vorgenommene Nachuntersuchung ergab folgende Maße:

Unterschenkel:		Oberschenkel:	
5 cm	37 cm	5 cm	58 cm
10 „	43 „	10 „	60 „
15 „	48 „	15 „	62 „
20 „	50 „	20 „	62 „
25 „	53 „	25 „	60 „
32 „	48 „	32 „	56 „

Patientin gibt an, daß sie ihrer Arbeit im Hause notdürftig nachgehen könne, öfters spüre sie starke Schmerzen am Unterschenkel. Sie trägt beständieg das Bein eingewickelt. Beim Liegen geht die Schwellung wieder zurück, aber das dauert mindestens 4 Wochen; im übrigen am Bein kein Ekzem, keine Rhagaden, keine Entzündungserscheinungen.

Woran in diesem Fall der Mißerfolg der Operation lag, ist schwer festzustellen. Vielleicht muß

doch dem Umstande, daß die Fascia lata äußerst derb gefunden wurde, wie der Operationsbericht angibt, eine gewisse Bedeutung zugesprochen werden, wenn man die obenerwähnten Beobachtungen Kondoléons in Betracht zieht. Kondoléon selbst hat einen Fall nach Lanz mit gutem Erfolg operiert, bei dem nach Trauma mit Quetschung eine Lymphstauung aufgetreten war, und schließt daran die Besprechung, daß nach seiner Erfahrung Fälle von Elephantiasis mit nicht sehr hochgradiger Lymphstauung und Fehlen von sekundären Veränderungen, wie Sklerose und starker bindegewebiger Entartung gut nach der Methode von Lanz operiert werden können. Da aber nach seinen Untersuchungen bei hochgradiger Sklerose des Gewebes vor allem die Faszie selbst in Mitleidenschaft gezogen ist, so daß sie sich „wie eine starke Gelatineschicht zwischen Unterhautzellgewebe und Muskeln einlagert", so ist in solchen Fällen nach seiner Meinung unbedingt die Exstirpation der Faszie vorzunehmen. Eine einfache Spaltung oder Ausschneiden von kleinen Stücken genügt wegen des infolge Ersatzes durch Bindegewebe eintretenden Rezidives nicht, und so führt er die Operation so aus, daß er durch zwei Längsschnitte an der Außen- und Innenseite des Unter- oder Oberschenkels in ganzer Länge Haut und Unterhautzellgewebe spaltet, dann von der Faszie ein Stück von der Länge des Hautschnittes und der Breite von 3—4 Fingern exzidiert. Erfolg mit dauernder Besserung hatte er so in 7 Fällen.

W. A. Oppel modifizierte und ergänzte die Methode Lanz dahin, daß er rät, man solle neben der Spaltung der Faszie des Oberschenkels auch eine solche der Fascia suralis des Unterschenkels vornehmen. Und um den Abfluß der Lymphe aus dem Unterhautzellgewebe in die subfaszialen Schichten noch ergiebiger zu gestalten, solle man auch aus dem subkutanen Zellgewebe im Gebiet der Wundränder gestielte zungenförmige Lappen bilden, die in der Tiefe an die Muskeln zu fixieren sind.

Des weiteren schlägt Oppel vor, durch Ausschneiden eines aus der Haut, Unterhautzellgewebe und Faszie bestehenden Gewebsstückes in Form einer abgestumpften Pyramide mit Basis an der Faszie die Möglichkeit einer besseren Gewebsspannung nach Schluß der Wunde anzustreben.

Zwei Fälle hat Oppel so mit seiner „chirurgisch-konservativen Methode“ mit gutem Erfolg operiert.

Rosanow hat sich, anlehnend an Lanz-Oppel, eine eigene, allerdings etwas kompliziertere Modifikation der Lymphanastomose geschaffen.

Er beschreibt sein Verfahren folgendermaßen: „Auf der äußeren Oberfläche des Oberschenkels und der hinteren des Unterschenkels, beinahe in der ganzen Länge, wurden rhomboidale Stücke der Haut ausgeschnitten; die kurzen Rhombusdiagonalen des Oberschenkels betrugen 15 cm, des Unterschenkels 11 cm.

Nach Möglichkeit wurde ausschließlich die Haut ausgeschnitten, das Unterhautgewebe zusammen mit der betreffenden Aponeurosis nur

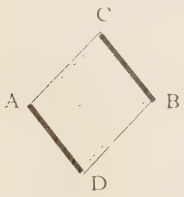

in der ganzen Länge der kurzen Rhombus-Diagonale AB durchschnitten. Jedes von den auf diese Weise erhaltenen Dreiecken wurde bis zu den Muskeln an einer lateralen Seite (AC und BD) geschnitten und mit derselben in die Spalte zwischen den stumpf auseinandergeteilten Muskeln hineingeführt, und zwar auf dem Oberschenkel in den Musculus vastus lateralis, auf dem Unterschenkel in den Musculus gastrocnemius.

In der Tiefe haben wir die Lappen mit einigen Katgutnähten an den Muskeln und dem Periost befestigt; eine permanente Naht haben wir über der Haut der langen Rhombusdiagonalen angelegt.

Durch das ausschließliche Ausschneiden der Haut und deren straffes Zusammenziehen durch Nähte wollten wir eine Kompression zur Beförderung des Lymphabflusses erzielen; durch die weite Freilegung der Aponeurose ist die Möglichkeit einer größeren Anastomosierung zwischen den Muskeln und dem Unterhautgewebe gegeben.

Mit der Einpflanzung des breiten Lappens des Unterhautgewebes zusammen mit dem breiten Blatt der Aponeurose in die Tiefe erhielten wir eine Anastomosierung mit den tiefen und intramuskulären Gefäßen. Durch die Faszie mit Unterhautgewebe schützt die erstere das letztere vor dem Druck der Muskeln bei der Kontraktion, verhindert die „Druckatrophie“,

Rosanow hat bisher 1 Patienten mit Elephantiasis mit dieser komplizierten Methode operiert und einen guten Erfolg erzielt, so daß zweieinhalb Monate nach der Operation der Oberschenkel um ca. 6 cm, der Unterschenkel um durchschnittlich 15 cm an Umfang abgenommen hatte.

Kurz möchte ich noch erwähnen die von Rindfleisch und Koenig eingeführte Spiralenoperation, die nach Kayser oft vortreffliche Resultate gibt, wenn alle anderen Methoden versagen besonders bei hartnäckigen Fällen von Elephantiasis, die mit Varizen und Ulcus cruris verbunden sind.

Das Wesentliche des Eingriffs besteht darin, die gesamte Haut des erkrankten Gliedabschnittes durch Unterbrechung der Venenlumina an möglichst zahlreichen Stellen lediglich auf die Anastomosen aus der Tiefe anzuweisen.

Damit sind die chirurgischen Methoden, die eine Heilung der Elephantiasis des Beines mit Erhaltung der Extremität anstreben, erschöpft.

Es gibt nun leider auch Fälle von entweder so gewaltiger Massenzunahme des Gewebes oder solche mit komplizierenden Erscheinungen, wie umfangreiche Geschwüre, Kontraktur der Gelenke, Marasmus, konstitutionelle Krankheiten (Winiwarter), vollständige Atrophie der Knochen (v. Eiselsberg), daß von einem konservativ-chirurgischen Verfahren kein Heil mehr zu hoffen ist und als Refugium ultimum nur mehr die Amputation oder Exartikulation bleibt.

Nach Winiwarter können auch da noch am Stumph Rezidive auftreten; im allgemeinen ist aber die Prognose doch als gut anzusehen.

Bei Amputation im Kniegelenk gibt Branch den Rat, eine unmittelbare Hautvereinigung zur Erzielung einer prima intentio zu vermeiden, um auf diese Weise ein leichteres Abschwellen des Oberschenkels zu ermöglichen.

Buchanan operierte einen Fall von Elephantiasis der beiden Extremitäten, bei dem nach Amputation eines Beines das Leiden auf dem anderen Bein spontan zurückging.

An den männlichen Genitalien befällt die Elephantiasis entweder das Scrotum oder den Penis allein oder beide zusammen, meist auch im Verein mit einer oder beiden Extremitäten. Die oft sehr umfangreichen Tumoren des Hodensacks stehen bezüglich ihrer Ätiologie auf der gleichen Stufe wie die Extremitäten-Elephantiasis, besonders hat man sie auch häufig nach Exstirpation vereiterter Inguinaldrüsen auftreten sehen (J. P. zum Busch). Müller erwähnt einen Fall von ganz enormer Elephantiasis penis et scroti bei einem 54jährigen Mann, der vor 20 Jahren eine Operation am linken Schambeinast wegen Karies durchgemacht hatte. Erysipel und andere Entzündungsformen können für die Entstehung von Skrotaltumoren in gleicher Weise herangezogen werden.

Die Geschwülste selbst bilden für den Träger ein äußerst lästiges Leiden, sie behindern die Geschlechtsfunktion, und in besonders hochgradigen Fällen können sie den Kranken zum Tragen eines

Suspensoriums zwingen; ja es sind Fälle beobachtet worden, wo die Kranken durch die schweren Tumoren direkt an den Boden gefesselt wurden, so daß sie nicht mehr zu gehen imstande waren.

Es fehlt auch hier nicht an guten und erfolgreichen Operationsmethoden. Früher machte man wiederholte Skarifikationen in das geschwellte Gewebe (Wernher), durch Exzision von keilförmigen Partien aus der ganzen Dicke der Skrotalhaut erzielten Gräfe, Curling, Basch, v. Nußbaum schöne Erfolge.

Ist Scrotum und Penis elephantiastisch verdickt, so besteht in neuerer Zeit die Operation in der Ausschälung des Penis aus dem ihn oft vollständig umschließenden Gewebe, in der Freilegung der Samenstränge und Hoden und Bildung eines neuen Hodensackes. Die verschiedensten Schnittmethoden wurden zu diesem Zwecke angegeben von Müller, Manson, Niblock, Charles, Werner.

Nach der Ausschälung des Penis besteht die Hauptschwierigkeit in der Bedeckung des Penisschaftes.

Müller und Manson lassen den Penis unbedeckt bis zur Granulation und nehmen dann eine Transplantation nach Thiersch vor; doch die Erfahrung lehrt, daß die Läppchen sich oft nekrotisch abstoßen; läßt man den Penis sich spontan überhäuten, so tritt oft eine die Geschlechtsfunktion äußerst störende Kontraktion des Narbengewebes ein (Orlow). Man suchte deshalb nach einer Bedeckung des entblößten Schaftes, fand

aber, daß sowohl eine Transplantation mit freien wie mit gestielten Lappen keinen guten Erfolg brachte, und zwar deswegen, weil diese Haut, die meist aus der unteren Bauchregion, der Innenseite des Oberschenkels, dem Damm, dem Mons veneris oder aus dem Scrotum selbst genommen ist, oft elephantiastisch verändert ist und daher leicht zu Rezidiven neigt, eine Ansicht, die Branch nicht teilt, der angibt, man könne unbekümmert die Haut vom elephantiastisch veränderten Hodensack zur Deckung verwenden.

Grothusen nimmt die Phalloplastik so vor, daß er den Penis mit dessen eigener glatten und haarlosen Haut bedeckt, und zwar mit dem inneren Vorhautblatt, das in mehr oder geringerer Ausdehnung immer intakt erscheint; Orlow verwendet ebenfalls diese Methode zur Deckung und berichtet von guten Erfolgen.

Ali Krogius machte einen Versuch durch Transplantation der Vena saphena einen neuen Abfluß für die gestaute Lymphe des Scrotums herzustellen; das anfänglich gute Resultat war aber nach eingetretenen Erysipelanfällen negativ, Fibrolysininjektionen nach Castellani blieben ohne Erfolg, und der nach radikaler Exstirpation der Skrotalgeschwulst aus der Haut an der Basis des Scrotums hergestellte Hodensack begann ebenfalls ödematös zu werden. Krogius stellte nun einen neuen Lymphabflußweg her, indem er die gesunde Tunica vaginalis spaltete und über die Hoden herüberstülpte, so daß die innere Fläche der Tunica vaginalis als eine aufsaugende Membran verwandt wurde, die die Lymphe von der

Haut herableiten sollte; nun war der Erfolg glänzend, die Haut bekam normale Beschaffenheit.

Krogius machte dann noch verschiedene Vorschläge, so durch eine Transplantation der Art. femoralis in ihrem Verlauf im Hunterschen Kanal eine neue Abflußbahn herzustellen oder durch Implantation eines Netzzipfels in den Skrotalsack; ausgeführt hat er diese Operationen nicht.

Draudt suchte die kapilläre Fadendrainage auch an Penis und Scrotum anzuwenden durch Einlegen von Fäden in der Richtung des Samenstranges nach der Leistenbeuge hin, doch ohne jeden Erfolg.

Besteht eine Komplikation mit Hernien, so wird man zunächst immer die Radikaloperation der Hernie vornehmen; Orlow rät hier rasches Operieren und Schließen der Bauchhöhle, da die Asepsis oft ungenügend ist.

Im allgemeinen ist die Exstirpation von Skrotaltumoren eine sehr günstige. Wernher hatte bei 21 operierten Fällen keinen Todesfall, Charles operierte 143 Fälle ohne Todesfall.

* * *

Zum Schlusse obliegt mir noch die angenehme Pflicht, Herrn Privatdozenten Dr. Ach für die gütige Überlassung des Themas und für die Übernahme des Referates meinen besten Dank auszusprechen.

Literatur.

1. Albrecht, P.: Über Lymphangiektasie. Dtsch. Zeitschrift für Chirurgie, Bd. 86, S. 299.
2. Bockhardt, M.: Zur Ätiologie der Elephantiasis Arabum. Monatsschrift für prakt. Dermatologie, 1883, Nr. 5.
3. v. Bramann: Über zwei seltene Fälle von Elephantiasis. Münchner Medizinische Wochenschrift, 1902, Nr. 13.
4. Carle und Jambon: L'éléphantiasis. Gazette des Hospitaux 1904, Nr. 147.
5. Castellani: Palliativbehandlung der Elephantiasis. Archiv f. Schiffs- u. Tropenhygiene, Bd. XI, Heft 17.
6. Cordua: Schwere Elephantiasis. Münchn. Med. Wochenschr. 1911i Nr. 17, S. 922.
7. Draudt, M.: Zur Behandlung der erworbenen Elephantiasis der Extremitäten. Verhandlungen d. Deutsche Gesellsch. f. Chir. 1909, Bd. 1, S. 196.
8. Draudt: Über den heutigen Stand chirurgischer Elephantiasisbehandlung. Archiv f. Dermatol. u. Syphilis 1910, S. 203.
9. Draudt: Die chirurgische Behandlung der Elephantiasis. Ergebnisse der Chirurgie u. Orthopäd. 1912, S. 654.
10. v. Eiselsberg: Ein bemerkenswerter Fall von Elephantiasis. Wiener klinische Wochenschrift 1906, Nr. 8.
11. v. Esmarch und Kuhlenkampff: Die elephantiastischen Formen. Hamburg 1885.
12. Farvarger: Eine in Obersteiermark beobachtete autochthone Elephantiasis. Wiener klin. Wochenschrift 1901, Nr. 52.

13. v. Frisch: Ein seltener Fall von elephant. Verdickung einer Extremität; nebst einem kasuistischen Beitrag zur autochthonen Elephantiasis.. v. Langenbecks Archiv 94.
14. Goebel: Filariasis. Ergebnisse der Chirurgie und Orthopädie 1911, Bd. 3, S. 222.
15. Goebel: Handleysche Lymphangioplastik. Zentralblatt für Chirurgie 1910, S. 38.
16. Grothusen: Beitrag zur Operation der Hodensack-Elephantiasis. Archiv für Schiffs- u. Tropenhygiene 1909, H. 4.
17. Kaposi: Elephantiasis cruris. (Bresl. Chir. Gesellsch.) Zentralbl. für Chir. 1911, H. 2, S. 38.
18. Kondoléon, E.: Die chirurgische Behandlung der Elephantiast. Ödeme durch eine neue Methode der Lymphableitung. Münchner Med. Wochenschrift 1912, Nr. 10 u. 50.
19. Krogius, A.: Gedanken und Erfahrungen über die Elephantiasis scroti. Ref. Zentralbl. f. Chir. 1911, S. 1344.
20. Kuhn: Zur Kasuistik und Therapie der Elephantiasis. Wiener klin. Wochenschr. 1905, Nr. 21.
21. Lanz: Eröffnung neuer Abfuhrwege bei Stauung in Bauch und unteren Extremitäten. Zentralbl. f. Chirurgie 1911, H. 1.
22. Laméris: Lymphangioplastik. Zentralbl. f. Chir. 1911, S. 1690.
23. Lenger: Elephantiasis nostras. Ref. Jahresber. f. Chirurgie 1911, S. 842.
24. Negroni, G. und Joppi, A.: Über Elephantiasis lymphorrhagica von Penis und Scrotum infolge narbiger Unterbrechung der inguineo-cruralen Lymphdrüsen. Arch. f. klin. Chir. Bd. 77, H. 1.
25. Oppel: Zur Frage der konservativ-chirurgischen Behandlung der Elephantiasis. Ref. Jahresbericht f. Chirurgie 1911, S. 859.
26. Orlow: Über sporadische Elephantiasis. Ref. Zentralbl. f. Chir. 1901, S. 852.
27. Orlow: Über die sporad. Elephantiasis. Deutsche Zeitschr. f. Chir. Bd. 62, S. 5.

28. Pospelow: Zur Pathogenese und Therapie der Elephantiasis Arabum. Ref. Zeintralbl. f. Chir. 1899, S. 434.
29. Riedel: Lymphdrüsenexstirpation der Leiste u. Elephantiasis. Archiv f. klin. Chir. 1906, Bd. 81, H. 1; Bd. 47, H. 3 u. 4.
30. Rosanow: Lymphangioplastik bei Elephantiasis. Archiv für klin. Chirurgie Bd. 99, S. 645.
31. Rydydgier, A.: Zur Behandlung der Elephantiasis nach Handley. Ref. Jahresbericht f.ür Chir. 1911, S. 859.
32. Sack: Ein Fall von allgemeiner Lymphstauung der Haut nach Vereiterung des größten Teiles der regionären Lymphdrüsen. Münchner Medizin. Wochenschrift 1903, Nr. 37.
33. Schmidt, G.: Über operative Behandlung der Elephantiasis des Beines. v. Bruns: Beiträge z. klin. Chir. Bd. 44, S. 595.
34. Werner: Über Elephantiasisoperationen. Arch. für Schiffs- u. Tropenhygiene Bd. X, H. 23.
35. Winiwarter: Die Elephantiasis. Deutsche Chirurgie, Lief. 23.
36. Bolle: Kasuistischer Beitrag zur operativen Behandlung der Elephantiasis. Inaug.-Dissertation. Kiel 1905.
37. Kusnezow: Die Behandlung der Elephantiasis mittels keilförmiger Exzisionen. Ref. Zentralblatt f. Chir. 1906, S. 897.

Lebenslauf.

Ich — Georg Scherl — wurde geboren am 1. Mai 1884 zu Schwandorf in Bayern als Sohn der Schlossermeisterseleheute Andreas und Elisabeth Scherl.

Nach 6jährigem Besuch der Volksschule zu Schwandorf kam ich an das Alte Gymnasium in Regensburg im September 1896; im Juli 1905 erlangte ich dort das Reifezeugnis, worauf ich mich 6 Semester lang am K. Lyzeum in Regensburg dem Studium der Philosophie und Theologie widmete.

Im Wintersemester 1908 bezog ich die Universität in München, um Medizin zu studieren; hier unterzog ich mich nach 9semestrigem Studium im Sommersemester 1913 der ärztlichen Prüfung.

Vom 1. Dezember 1913 bis 1. August 1914 war ich dann als Medizinalpraktikant am Distriktsspital in Kempten im Algäu tätig, seit August 1914 bin ich Assistenzarzt am Distriktsspital und Vereinslazarett Kempten.